


Vékonybél sebészete

PTE ETK Mentőtiszt Szak

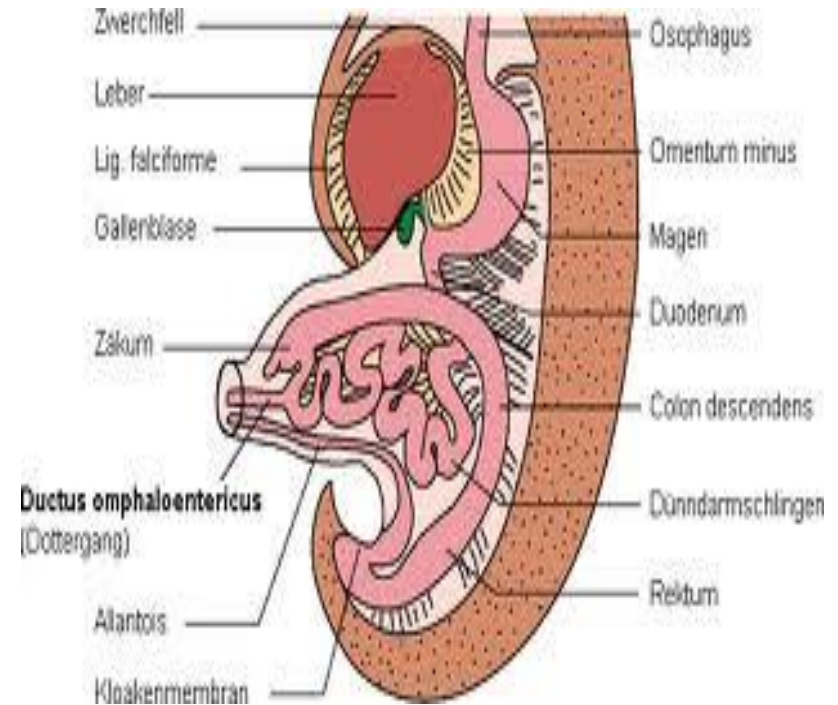
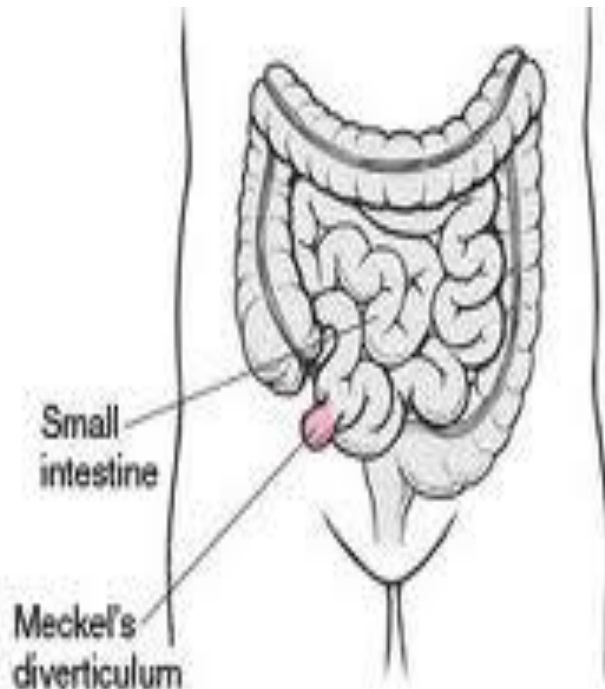
Dr.Hóbor Béla

Vékonybél sebészete

- ▶ Meckel diverticulum
 - ▶ Crohn betegség
 - ▶ Vékonybél keringési zavarai
 - ▶ Vékonybél elzáródás
 - ▶ Vékonybél daganatai
 - ▶ Vékonybél műtétek kóros következményei
- 

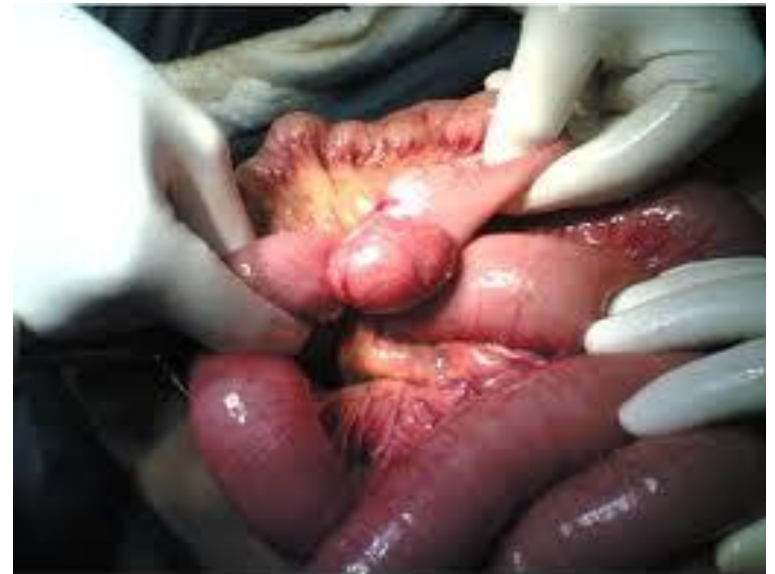Meckel diverticulum

- ▶ Ductus omphalo-entericus maradványa



Meckel diverticulum

- ▶ Tünetei változatosak:
 - tünetmentes
 - gyulladás
 - vérzés
 - dystopiás szövetek
 - ileus
 - perforáció

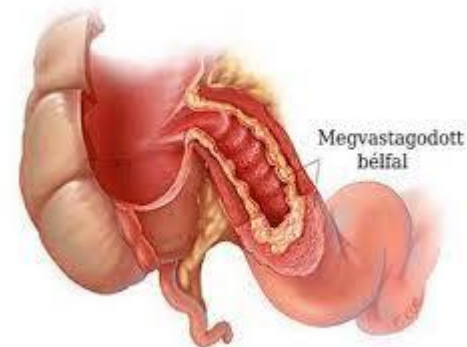

Meckel divericulum: kettes szabály

- ▶ Előfordulás: 2 %
- ▶ Ffi/nő : 2 / 1
- ▶ Kb.2 feet (40– 60 cm–re a coecumtól)
- ▶ Kb. 2 inch nagyságú
- ▶ 2 fő szövődmény: vérzés, perforáció
- ▶ 2 dystopiás szövet: gyomor v. pancreas
- ▶ 2 diff. dg.: appendicitis, ulcus perforáció
- ▶ Terápia: ékresectió v. segmentresectió

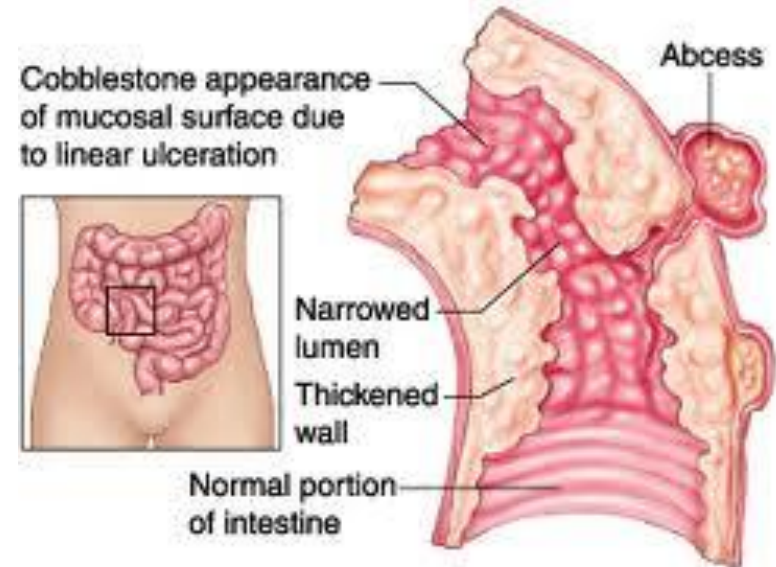
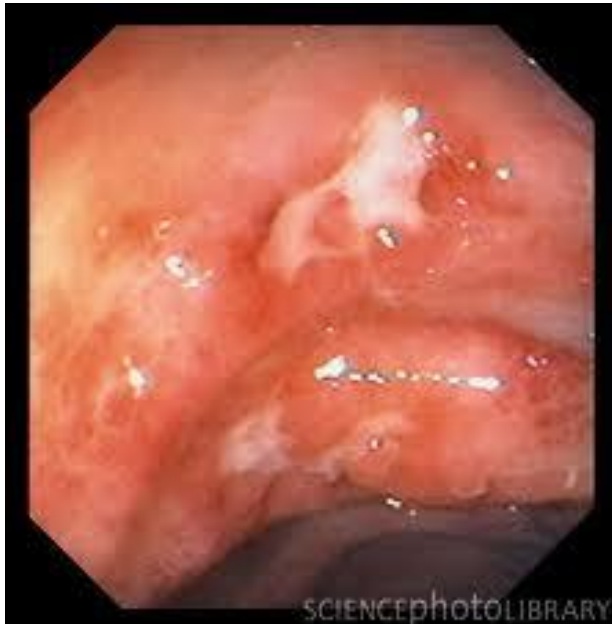Crohn betegség

- ▶ Ismeretlen etiológiájú
(genetikai tényezők + hibás immunválasz)
- ▶ Nem specifikus, granulomatosus gyulladás
- ▶ Segmentálisan jelentkező
- ▶ Emésztőrendszer valamennyi területén előfordulhat, de: 75% terminális ileum
- ▶ Tipusosan 2.–3. életkor dekádban
- ▶ Intermittáló aktivitású



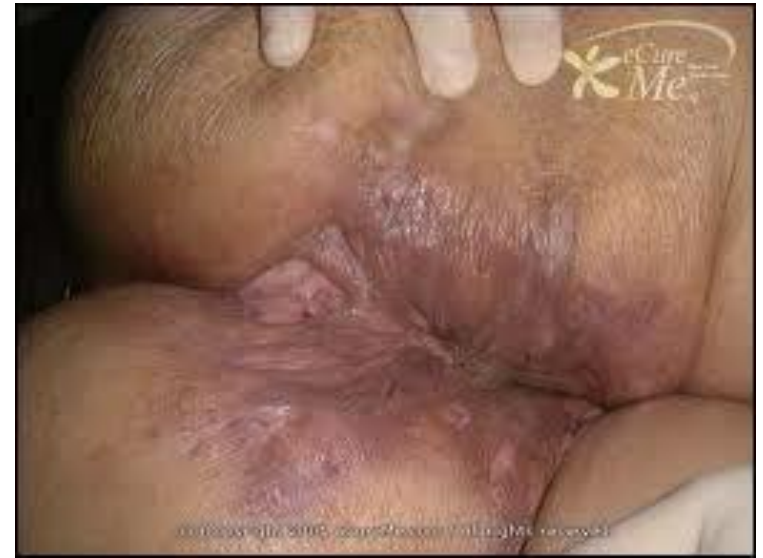Crohn betegség

- ▶ Aphthosus fekélyek a bélfalon
- ▶ Transmurális gyulladás



Crohn betegség

Extraintestinális manifesztációk :
sipolyok hasüregben, hasfalon, gáttájon
tályogok a hasüregben



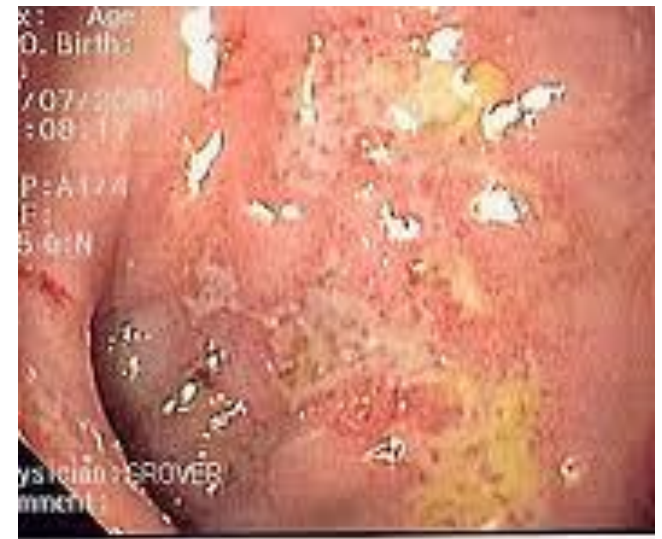Crohn betegség

- ▶ Tipusos tünetek:
abdominális fájdalom
hasmenés
leromlott általános állapot
súlyvesztés , anaemia



Crohn betegség diagnosztika

- ▶ Tipusos tünetek, tapintható hasi rezisztencia
- ▶ Labor: CRP(!), Hb, fvs., seFe, albumin
- ▶ Endoscopia, kapszula endoscopia
- ▶ Kontrasztanyagossal RTG
- ▶ Képkeltő vizsgálatok:
UH, CT

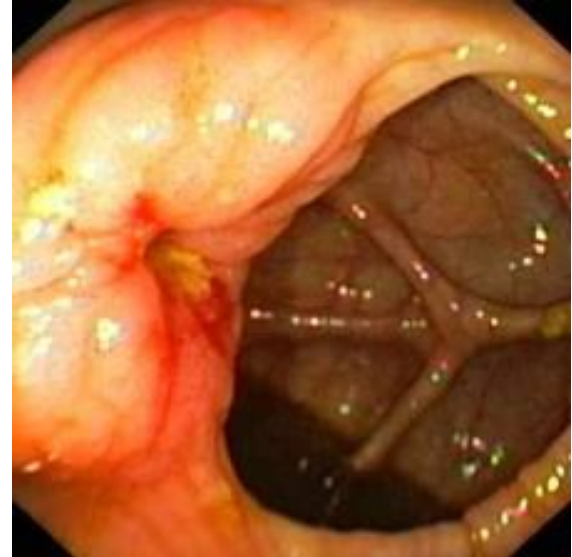


Crohn betegség kezelése

- ▶ Ok nem ismert -> tüneti terápia
- ▶ Gyógyszeres kezelés: nincs „magic bullet”
- ▶ Konzervatív kezelés:
 - 5-ASA
 - steroid
 - immunsupressio
 - biológiai kezelés

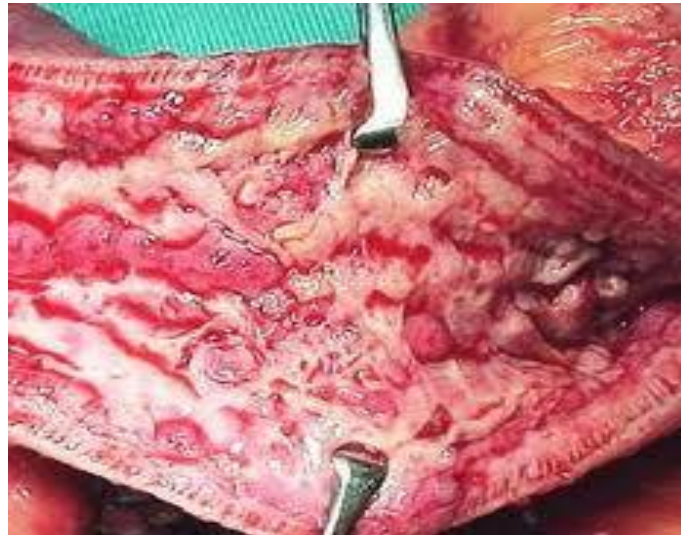Sürgősségi állapotok

- ▶ Acut has
- ▶ Ileus
- ▶ Toxicus megacolon
- ▶ Hasüregi tályog
- ▶ Sepsis
- ▶ Vérzés



Crohn betegség sebészi kezelése

- ▶ Acut műtét: sürgősségi állapotok esetén
- ▶ Electiv műtét :
 - szövődmények esetén
 - eredménytelen konzervatív terápia után



Crohn betegség műtétei

- ▶ Resectió: csak az érintett szakasz takarékos (!) eltávolítása
- ▶ Enterostoma
 - anastomozis védelem
 - ileus , nem resecálható bélszakasz
 - súlyos perineális gyulladás
- ▶ Stricturoplastika

Crohn betegség műtétei

Betegek 70 %-a átesik műtéten
80%-os recidíva arány

Gondozás, szoros beteg követés

Vékonybél daganatai

- ▶ Hám eredetű tu.
- ▶ Mesenchimális tu.
- ▶ Neurogen tu.

Terápia: resectió

Rövidbél-szindróma

- ▶ Vékonybél műtétek következménye
- ▶ Felszívódási zavarok, hiánytünetek:
zsír, fehérje, cukor , ionok, Fe, B12 vit.
- ▶ Hasmenés, steatorrhea,
- ▶ Terápia : total parenterális nutritio (TPN),
majd kiegészítő enterális táplálás
elvi oki kezelés: vékonybél transzplantáció